

## **BAB II**

### **TINJAUAN PUSTAKA**

#### **2.1 Histologi**

Istilah histologi yang telah dipakai mulai tahun 1819 oleh A.F.J.K. Mayer berasal dari bahasa Yunani yaitu histos yang berarti jaringan dan logos yang berarti ilmu pengetahuan. Histologi adalah ilmu yang mempelajari tentang struktur jaringan tubuh yang dapat menyusun suatu organ (Soesilawati 2019).

#### **2.2 Histopatologik**

Histopatologik merupakan pemeriksaan rutin yang dilakukan untuk setiap jaringan yang dikirim ke laboratorium patologi anatomi (Musyarifah and Agus 2018). Pemeriksaan histopatologik dikenal sebagai pemeriksaan gold standard untuk mendiagnosis sebagian besar penyakit. Pemeriksaan histopatologik dilakukan secara mikroskopis pada bagian jaringan yang diduga menjadi manifestasi suatu penyakit dan biasanya jaringan tersebut berasal dari hasil operasi atau hasil biopsi (Ahmad, 2020).

#### **2.3 Histoteknik**

Histoteknik merupakan metode pembuatan sediaan histologi dari spesimen tertentu melalui suatu rangkaian proses hingga menjadi sediaan yang siap untuk didiagnosis. Spesimen tertentu dapat berupa jaringan dari manusia maupun hewan. Teknik ini merupakan salah satu teknik laboratorium yang dipergunakan dalam kegiatan eksperimental. Hasil pemeriksaan dari teknik ini adalah berupa spesimen mikroskopis setelah dilakukan pewarnaan, salah satunya pewarnaan yang digunakan adalah dengan pewarnaan HE (Alwi, 2016).

Menurut (Prahanarendra 2015) histoteknik merupakan serangkaian proses yang dimulai dari pemotongan jaringan pada organ tertentu hingga diubah menjadi bentuk preparat yang siap untuk didiagnosis. Tujuan dari histoteknik adalah untuk mengidentifikasi struktur jaringan, bentuk jaringan atau sel dan melihat ada atau tidaknya perubahan pada jaringan atau sel tersebut serta untuk mendiagnosis suatu penyakit tertentu.

## 2.4 Pewarnaan Hematoxylin Eosin

Menurut (Ellyawati 2018) pewarnaan merupakan tahap penting dalam pembuatan sediaan jaringan. Pewarnaan yang sering digunakan dalam pewarnaan jaringan adalah pewarnaan HE. Hematoxylin merupakan zat warna alami yang pertama kali dipakai tahun 1863. Hematoxylin akan mengikat inti sel secara lemah, kecuali bila ditambahkan senyawa lainnya seperti aluminium, besi, krom dan tembaga. Senyawa Hematoxylin yang dipakai adalah bentuk oksidasinya yaitu hematein. Proses oksidasi senyawa Hematoxylin ini dikenal sebagai ripening dan dapat dipercepat prosesnya dengan menambahkan senyawa yang bertindak sebagai oksidator seperti merkuri oksida, hidrogen peroksida, potassium permanganat dan sodium iodate. Selama proses oksidasi berlangsung kemampuan Hematoxylin untuk mewarnai inti sel akan terus berlangsung dan akan berkurang bila proses oksidasi telah selesai. Untuk memperpanjang proses ini larutan Hematoxylin dapat disimpan dalam wadah tertutup dan disimpan dalam ruangan gelap. Dalam kondisi terpapar oleh cahaya sebaiknya larutan diganti sekurangnya seminggu sekali. Jenis Hematoxylin yang sering dipakai adalah mayer, delafied, erlich, bullard dan bohmer, sedangkan counter staining yang dipakai adalah Eosin, safranin dan phloxine. Hematoxylin dan Eosin adalah metode pewarnaan yang banyak digunakan dalam dalam pewarnaan jaringan sehingga diperlukan dalam diagnosa medis dan penelitian.

Hematoxylin adalah bahan pewarna yang sering digunakan pada pewarnaan histoteknik, pewarna ini merupakan ekstrak dari pohon yang diberi nama logwood tree (Setiawan, 2016). Menurut Soebagjo (2019) pewarnaan HE merupakan jenis pewarnaan yang sering digunakan dalam pemeriksaan sitologi dan histopatologik serta menjadi gold standar dalam penentuan diagnosis. Pewarnaan ini merupakan kombinasi dari Hematoxylin yang bersifat basa mewarnai inti sel menjadi warna biru dan Eosin yang bersifat asam mewarnai substansi sel yang bersifat basa seperti substansi asam amino atau protein sel, yaitu filamen-filamen sitoplasmik, sel otot, membran intersel, dan serabut ekstrak seluler yang terwarnai pink.

Menurut Khristian dan Inderiati (2017) prinsip pewarnaan HE didasarkan pada prinsip sederhana yaitu sifat asam basa dari larutan yang kemudian akan berikatan dengan komponen jaringan yang mempunyai kecenderungan terhadap sifat asam atau basa tersebut hingga terjadi ikatan molekul zat warna dengan komponen jaringan. Tetapi sebelum melakukan pewarnaan jaringan yang telah melewati tahap pematangan jaringan masih mengandung parafin. Sehingga sebelum proses pewarnaan parafin harus dilunturkan terlebih dahulu. Proses pelunturan parafin dinamakan deparafinasi dan proses selanjutnya yaitu proses penarikan air yang disebut rehidrasi, pada proses rehidrasi reagen yang digunakan adalah alkohol.

Faktor lain yang dapat mempengaruhi kualitas warna pada sediaan jaringan limfoid adalah proses penghilangan parafin yang tidak sempurna, waktu pewarnaan tidak adekuat, proses penghilangan warna terlalu kuat atau berlebihan, pemotongan yang tipis dan pHnya yang tepat (Aryadi, 2017).

## **2.5 Pengolahan dan Pembuatan Sediaan Histologi**

### **1. Fiksasi**

Proses pengawetan jaringan secara permanen seperti dalam keadaan masih hidup. Fiksasi harus dilakukan segera mungkin setelah pengangkatan jaringan atau segera setelah kematian untuk mencegah autolisis (Kase 2022).

### **2. Dehidrasi**

Merupakan proses pengeluaran air dari dalam jaringan, proses ini biasanya digunakan larutan ethyl alkohol bertingkat (Jackson and Blythe 2013).

### **3. Penjernihan**

Untuk menggantikan tempat alkohol dalam jaringan setelah proses dehidrasi biasanya menggunakan xylol (Jackson and Blythe 2013).

#### **4. Embedding**

Merupakan proses untuk mengeluarkan cairan pembening dari jaringan dan digantikan dengan parafin. Jaringan ini harus terbebas dari cairan pembening karena nantinya akan mengkristal dan ketika dipotong jaringan akan mudah robek. Berdasarkan metode prosesnya dilakukan 3 kali dan dalam jangka waktu tertentu sambil dipanaskan agar parafinnya tidak membeku. Tahap ini dilakukan dengan menggunakan tahap tissue embedding center (Shakespeare 2014).

#### **5. Cutting**

Pemotongan jaringan menggunakan mikrotom dengan ketebalan 4-5 $\mu$ m. Jaringan yang dipotong dikembangkan dalam penangas air (waterbath), kemudian ditangkap dengan objek glass, selanjutnya dilakukan pewarnaan dengan HE.

#### **6. Pewarnaan HE**

Tahapan-tahapan pewarnaan HE adalah: (1) deparafinasi yaitu proses menghilangkan parafin dengan xylol; (2) rehidrasi yaitu untuk menghilangkan xylol dengan alkohol bertingkat; (3) pencucian dengan aquades; (4) pewarnaan inti sel dengan Hematoxylin; (5) pencucian dengan air; (6) diferensiasi tujuannya untuk mengurangi warna pada inti dan penghilangan warna pada sitoplasma; (7) bluing menggunakan larutan lithium carbonat jenuh untuk menguatkan warna biru pada inti sel; (8) pencucian dengan air; (9) pewarnaan Eosin untuk mewarnai sitoplasma; (10) pencucian dengan alkohol; (11) dehidrasi dengan alkohol tujuannya untuk mengeluarkan air; (12) clearing yaitu penjernihan jaringan menggunakan xylol (Ramli, 2019).

##### **a. Deparafinasi**

Menurut (Sari dkk, 2015) kegiatan deparafinasi adalah satu tahap menjelang proses pewarnaan menggunakan xylol untuk membersihkan parafin

dari jaringan dan objek glass. Pengerjaan defarafinasi aserial atau berkelanjutan dengan pengerjaan pewarnaan. Tujuan dari pengerjaan ini untuk membersihkan jaringan dan objek glass dari parafin. Pewarnaan merupakan suatu tahap dalam mikroteknik untuk mempertajam dan memperjelas berbagai elemen jaringan sehingga dapat dibedakan dan ditelaah dengan mikroskop. Tanpa pewarnaan jaringan akan transparan sehingga sulit untuk diamati.

Langkah awal dari proses pewarnaan ini dimulai dengan menghilangkan parafin yang terdapat dalam jaringan dengan merendamnya ke dalam larutan xylol. Proses deparafinisasi sempurna dalam 20-30 menit. Proses deparafinisasi menyebabkan sediaan jaringan dalam kondisi xylol (Sumanto 2014).

#### **b. Rehidrasi**

Pewarna pertama yang akan digunakan untuk mewarnai adalah Hematoxylin. Hematoxylin larut dalam air sehingga kondisi sediaan jaringan harus diubah menjadi bersuasana air. Mengubah kondisi suasana xylol menjadi suasana air tidak dapat dengan serta merta dilakukan karena xylol dan air tidak dapat menyatu, walaupun menggunakan air berulang kali tetapi kandungan xylol tidak akan luntur sempurna dari jaringan. Oleh karena itu digunakan larutan alkohol yang dapat menyatu dengan xylol. Alkohol absolut secara perlahan mendesak keluar xylol dari jaringan. Setelah suasana jaringan dalam sediaan berubah menjadi suasana alkohol, proses selanjutnya dilakukan perendaman dengan alkohol dengan konsentrasi bertingkat dari konsentrasi tertinggi hingga terendah. Suasana alkohol absolut secara perlahan berganti. Suasana alkohol yang semakin lama semakin mengecil konsentrasinya dan pada akhirnya ketika kandungan alkohol sudah habis akan tergantikan dengan suasana air. Proses mengembalikan suasana sediaan jaringan ke dalam suasana air dinamakan proses rehidrasi (Sumanto 2014).

**c. Pewarnaan inti sel menggunakan Hematoxylin**

Hematoxylin yang menjadi pewarna pertama bertujuan untuk mewarnai inti sel menjadi berwarna biru. Warna biru pada inti sel dapat diatur ketebalannya dengan mengatur waktu kontak pada saat pewarnaan. Semakin lama perendaman dalam Hematoxylin, warna biru akan terlihat semakin tua (Sumanto 2014).

**d. Blueing**

Blueing adalah salah satu proses dalam prosedur pengecatan HE, bertujuan untuk mengubah warna merah awal hematoxylin dalam nukleus menjadi warna biru yang tidak larut. PH basa dari larutan Blueing menjadikan perubahan pada jaringan dan menjadi lebih permanen. Tujuan utamanya yaitu untuk memperjelas warna biru pada inti sel. Jadi hematoksin eosin itu bersifat asam. Asam akan mengikat larutan atau zat yang bersifat basa, sehingga warna inti akan menjadi biru dari zat hematoxylin (Ma'ruf, Abduh Fahmi, 2019).

**e. Dehidrasi**

Dehidrasi adalah proses pengembalian suasana jaringan menjadi suasana alkohol. Proses ini diperlukan karena Eosin yang digunakan adalah Eosin alkohol yang memiliki kelarutan dalam alkohol. Setelah proses blueing, proses dehidrasi dilakukan dengan merendam sediaan ke dalam larutan alkohol dengan konsentrasi bertingkat dari konsentrasi paling rendah hingga konsentrasi 95% (Sumanto 2014).

**f. Pewarnaan sitoplasma menggunakan Eosin**

Setelah perendaman dengan konsentrasi 95%, kemudian dilanjutkan dengan pewarnaan Eosin. Pada konsentrasi inilah Eosin dapat mewarnai jaringan karena pelarut Eosin mengandung alkohol 95%. Disarankan untuk mewarnai Eosin sedikit lebih tua untuk mengantisipasi lunturnya Eosin karena masih ada proses selanjutnya menggunakan alkohol. Tujuannya adalah jika

sebagian Eosin luntur pada proses selanjutnya, diharapkan sisa warna Eosin tetap cukup untuk mewarnai sitoplasma sel dalam jaringan (Sumanto, 2014).

#### **g. Clearing**

Merupakan proses pengeluaran kandungan alkohol secara maksimal pada sediaan jaringan dengan menggunakan xylol (Sumanto 2014).

#### **7. Mounting**

Merupakan proses akhir dalam pembuatan sediaan jaringan setelah melalui proses pewarnaan. Sediaan yang telah melalui proses pewarnaan dikeringkan lalu ditetesi entelan dan ditutup dengan deck glass (Soesilawati 2019). Pada proses penutupan sediaan dengan deck glass sebaiknya dilakukan dengan hati-hati untuk menghindari terbentuknya bintik-bintik hitam atau gelembung udara yang dapat mengganggu proses pengamatan (Sumanto 2014).

#### **8. Pembacaan Hasil**

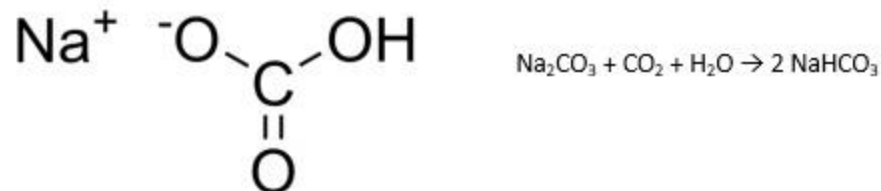
Menurut Khristian dan Inderiati (2017) dalam proses pembacaan hasil dilakukan pengamatan pada inti sel yang berwarna biru dan sitoplasma yang berwarna nuansa pink. Hasil pewarnaan HE pada kualitas sediaan adalah sebagai berikut:

- a. Sitoplasma akan terwarnai dengan warna nuansa pink sedangkan substansi dasar lainnya akan terwarnai juga sehingga dapat dibedakan antara satu sel dengan sel lainnya.
- b. Inti sel akan terwarnai menjadi warna biru.

#### **2.6 Natrium Bikarbonat**

Natrium bikarbonat merupakan senyawa kimia dengan rumus  $\text{NaOHCO}_3$ . Senyawa ini termasuk kelompok garam dan telah digunakan sejak lama. Senyawa ini disebut juga baking soda (soda kue), natrium bikarbonat, natrium hydrogen

karbonat dan lain-lain. Senyawa ini merupakan kristal yang sering terdapat dalam bentuk serbuk. Apabila natrium bikarbonat diberikan pada suatu wilayah perairan maka dia bersifat mudah larut dalam air (Pambudi dan Widjanarko, 2015).



**Gambar 2.1** Struktur Natrium bikarbonat

Natrium bikarbonat merupakan senyawa anorganik dengan rumus molekul  $\text{NaHCO}_3$ , mempunyai berat molekul 84 dan merupakan hasil reaksi antara larutan natrium karbonat dengan gas  $\text{CO}_2$ . Umumnya natrium bikarbonat terdapat dalam bentuk serbuk berwarna putih. Dengan proses pemanasan  $\text{NaHCO}_3$  dapat terurai lagi menjadi  $\text{Na}_2\text{CO}_3$  dan gas  $\text{CO}_2$ . Secara komersial  $\text{NaHCO}_3$  dipasarkan dengan kemurnian 99,9 % dan impurities sebesar 0,1 % berupa air. Dipasaran  $\text{NaHCO}_3$  dikenal sebagai baking soda atau soda kue yang banyak digunakan pada industri makanan dan penyamakan kulit (G Guntur Arjuna, 2019).

## 2.7 Hati

Hati merupakan organ terbesar dalam tubuh manusia, dengan berat 1.200-1.500 gram. Pada orang dewasa berat hati kurang lebih satu per lima puluh berat badan, sedangkan bayi sedikit lebih besar per delapan belas berat badan. Hati terbagi menjadi dua lobus kanan dan lobus kiri. Kedua lobus tersebut dipisahkan oleh ligamentus Falsiforme. Pada bagian inferior terdapat fisura untuk Ligamentus venosum (I Wayan Mudiana dkk, 2023).

Hati adalah organ terbesar dan secara metabolisme paling kompleks di dalam tubuh. Organ ini terlibat dalam metabolisme zat makanan serta sebagian besar obat dan toksikan. Jenis zat yang belakangan ini biasanya dapat mengalami detoksifikasi, tetapi banyak toksikan dapat dibioaktifkan dan menjadi toksik (Yolanda et al. 2022).

## 2.8 Tikus Putih

Hewan coba merupakan hewan yang dikembang biakkan untuk digunakan sebagai hewan uji coba. Tikus sering digunakan pada berbagai macam penelitian medis selama bertahun-tahun. Hal ini dikarenakan tikus memiliki karakteristik genetik yang unik, mudah berkembang biak, murah serta mudah untuk mendapatkannya. Tikus merupakan hewan yang melakukan aktivitasnya pada malam hari (nocturnal) (Sundari 2022).



**Gambar 2.2** Tikus Putih

Klasifikasi tikus putih (*Rattus norvegicus*) adalah sebagai berikut :

Kingdom	: Animalia
Filum	: Chordata
Subfilum	: Vertebrata
Kelas	: Mammalia
Ordo	: Rodentia
Subordo	: Odontoceti
Familia	: Muridae
Genus	: Rattus
Species	: <i>Norvegicus</i>

Tikus ini ditempatkan dalam genus *Rattus*, famili Muridae, ordo Rodentia, spesies *Rattus norvegicus* serta masuk dalam kelas Mammalia. Tikus putih (*Rattus norvegicus*) berasal dari Asia Tengah dan penggunaannya telah menyebar luas di seluruh dunia (Widiartini dkk, 2013). Tikus putih merupakan strain albino dari *Rattus norvegicus*. Tikus memiliki beberapa galur yang merupakan hasil pembiakkan sesama jenis atau persilangan. Selain Wistar, galur tikus yang sering

digunakan untuk penelitian adalah galur Sprague dawley).Galur ini berasal dari peternakan Sprague Dawley, Madison, Wiscoustin. (Inglis,1980)

Tikus putih (*Rattus norvegicus*) galur Sprague dawley termasuk ke dalam hewan mamalia yang memiliki ekor panjang. Ciri-ciri galur ini yaitu bertubuh panjang dengan kepala lebih sempit. Telinga tikus ini tebal dan pendek dengan rambut halus. Mata tikus putih berwarna merah. Ciri yang paling terlihat adalah ekornya yang panjang (lebih panjang dibandingkan tubuh). Bobot badan tikus jantan pada umur dua belas minggu mencapai 240 gram sedangkan betinanya mencapai 200 gram. Tikus memiliki lama hidup berkisar antara 4 – 5 tahun dengan berat badan umum tikus jantan berkisar antara 267 – 500 gram dan betina 225 – 325 gram (Pustaka 2013).

Tikus merupakan hewan laboratorium yang banyak digunakan dalam penelitian dan percobaan antara lain untuk mempelajari pengaruh obat-obatan, toksisitas, metabolisme, embriologi maupun dalam mempelajari tingkah laku (Malole dan Pramono 1989). Tikus termasuk hewan mamalia, oleh sebab itu dampaknya terhadap suatu perlakuan mungkin tidak jauh berbeda dibanding dengan mamalia lainnya. Selain itu tikus juga memiliki banyak keunggulan sebagai hewan percobaan, yaitu memiliki kesamaan fisiologis dengan manusia, siklus hidup yang relatif pendek, jumlah anak per kelahiran banyak, variasi sifat-sifatnya tinggi dan mudah dalam penanganan (Ca 2003).

## 2.9 Kerangka Konsep

