

lensa objektif besar (40X) yang dinamakan lapangan pandang besar atau LPB. Pada pemeriksaan ini diusahakan menyebut hasil pemeriksaan secara semi kuantitatif dengan menyebut jumlah unsur sedimen yang bermakna perlapangan pandang.

Unsur-unsur sedimen dibagi atas 2 golongan yaitu organik (*organized*), yaitu yang berasal dari sesuatu organ atau jaringan, dan anorganik (*unorganized*) yaitu bukan berasal dari sesuatu jaringan.

Hasil yang mungkin ditemukan pada tes sedimen urine dapat dibedakan atas:

1) Elemen organik, dapat berupa:

a. Sel

i. Erirosit, nilai rujukannya $<4/LPB$. Hematuria mikroskopik menunjukkan adanya perdarahan pada saluran kemih.

ii. Leukosit, nilai rujukannya $<4/LPB$. *Glitter cells* adalah leukosit yang berukuran lebih besar berasal dari ginjal, dapat dikenali dengan meneteskan 2-3 tetes pewarna Sternheimer-Malbin. Piuria menunjukkan adanya infeksi pada saluran kemih.

iii. Epitel adalah sel berinti satu dengan ukurannya lebih besar dari leukosit. Macam-macam sel epitel adalah sebagai berikut:

➤ Sel epitel gepeng/skuamous dari uretra bagian distal yang normal ditemukan dalam urine.

- Sel epitel transisional dari kandung kemih.
- Sel epitel bulat dari pelvis dan tubuli ginjal, ukurannya lebih kecil dari epitel skuamous.

b. Silinder / Torak / *Cast*

Silinder terbentuk pada tubulus ginjal dengan matriks glikoprotein yang berasal dari sel epitel ginjal. Silinder pada urine menunjukkan adanya keadaan abnormal pada parenkim ginjal yang biasanya berhubungan dengan proteinuria. Tetapi pada urine yang abnormal mungkin saja ditemui sejumlah kecil silinder hialin.

Macam-macam silinder yang dapat dijumpai adalah:

i. Silinder hialin / *Hyaline Cast*

- Tidak berwarna, homogen dan transparan dengan ujung membulat.
- Meningkat pada setelah latihan fisik dan keadaan dehidrasi.

ii. Silinder sel / *cellular cast*, yang dapat berupa:

➤ Silinder eritrosit / *erythrocyte cast*

Ditemukan pada *glomerulonefritis* akut (ONA), *lupus nefritis*, *goodpasture 's syndrome*, sub akut bakterial endokarditis, trauma ginjal, infark ginjal, *pielonefritis*, gagal jantung kongestif, trombosis renalis dan *periarteritis nodosa*.

➤ Silinder leukosit / *leukocyte cast*

Menunjukkan adanya infeksi saluran kemih, *pielonefritis* akut, *nefritis interstisial*, *lupus nefritis* dan pada penyakit *glomerulus*.

➤ Silinder epitel / *epithelial cast*

Menunjukkan adanya infeksi akut tubulus ginjal.

iii. Silinder berbutir / *granular cast*, bisa berbutir halus atau kasar

➤ Berisi sel-sel yang mengalami degenerasi, mula-mula terbentuk granula kasar kemudian menjadi halus.

➤ Ditemukan pada nefritis kronik, dapat juga pada inflamasi akut.

iv. Silinder lemak / *fatty cast*

Berhubungan dengan proses yang kronik misalnya pada sindroma nefrotik, glomerulonefritis kronik (GNK) silinder hialin / *waxy cast*:

➤ Merupakan degenerasi yang lebih lanjut dari silinder granular.

➤ Terbentuk karena adanya stasis urine yang lama.

➤ Menggambarkan kondisi patologi yang serius pada ginjal dan saluran kemih misalnya pada gagal ginjal kronik, hipertensi maligna, renal amiloidosis, dan

nefropati diabetika.

c. *Oval fat bodies*

Adalah sel epitel tubulus berbentuk bulat yang mengalami degenerasi lemak. Seringkali disertai dengan proteinuria. Dapat dijumpai pada sindroma nefrotik.

d. *Spermatozoa*

e. Mikroorganisme yang dapat dijumpai adalah bakteri, sel *yeast* dan kandida, dan parasit.

2) Elemen anorganik, dapat berupa:

a. Bahan *amorf*: Urat-urat dalam urine asam dan fosfat-fosfat dalam urine alkali.

b. Kristal:

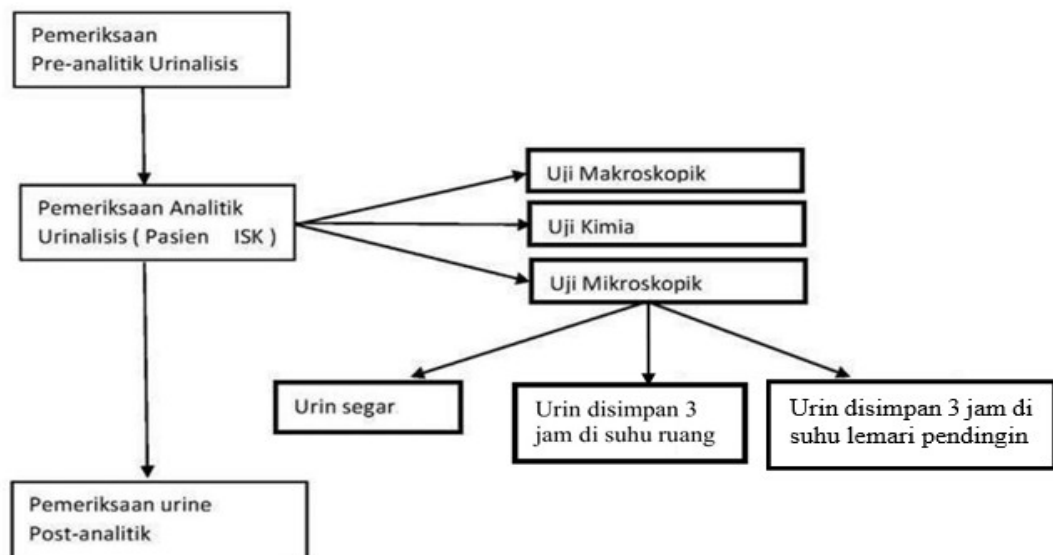
- Pada urine normal yang asam ($\text{pH} < 7,0$) dapat dijumpai kristal seperti asam urat (berwarna kuning), natrium urat, kalsium sulfat (jarang).
- Pada urine normal yang asam, netral, atau sedikit alkali dapat dijumpai kristal kalsium oksalat, asam hipurat (kadang-kadang).
- Pada urine normal yang netral dan alkali dapat dijumpai kristal tripel fosfat (amonium magnesium fosfat) dan dikalsium fosfat (jarang).
- Pada urine normal yang alkali dapat dijumpai kristal kalsium karbonat, amonium biurat dan kalsium fosfat.

- Pada keadaan abnormal, dalam urine yang asam dapat dijumpai kristal sistin, leusin, tirosin, dan kolesterol.
- Kristal yang berasal dari obat seperti sulfonamida juga dapat dijumpai pada urine yang asam. Dapat diidentifikasi dengan tes lignin terhadap sedimen.

c. Zat lemak

Pada lipiduria dapat ditemukan butir-butir lemak bebas yang dapat berupa trigliserida atau kolesterol. Butir lemak ini diidentifikasi dengan pewarnaan sudan III atau IV pada sedimen atau memakai mikroskop polarisasi.

2.3 Kerangka Teori Penelitian



(Gambar 2.1)